

Evidenz des Okklusionstraumas in der Parodontologie heute

Indizes

Okklusionstrauma, Parodontitis, erweiterter Parodontalspalt, okklusale Interferenz, Schliffacetten, Attritionen, nichtkariöse zervikale Läsion, pathologische Zahnmigration, Frühkontakt, Fremitus, Zahnlockerung

Zusammenfassung

Diese Literaturübersicht thematisiert die Bedeutung verschiedenartiger Okklusions-traumata und deren möglichen Einfluss auf das Parodont im gesunden und erkrankten Zustand. Die Hypothese, dass ein Okklusionstrauma zusammen mit einer Parodontitis sich als koderstruktive Prozesse ergänzen, wird historisch aufgearbeitet und basierend auf neueren Untersuchungen diskutiert. Klinische Parameter, die bei der Evaluation des Okklusionstraumas von Bedeutung sind, werden beschrieben und unterschiedliche Therapieansätze erläutert.

Einleitung

Obwohl die ersten Publikationen zum Thema okklusale Belastung und Parodontitis schon vor über 100 Jahren erschienen sind³⁶, ist die Thematik bis heute noch immer nicht abschließend geklärt. Dies liegt vor allem auch daran, dass prospektive Studien mit nicht therapierten Kontrollgruppen aus ethischen Gründen nicht durchführbar sind. Auf dem „World Workshop of Periodontics“ 1996 wurde festgelegt, dass prospektive Studien, die den Einfluss okklusaler Kräfte auf das Fortschreiten von Parodontitis beim Menschen untersuchen, ethisch nicht akzeptabel sind^{9,20}. Folglich stützt sich die Evidenz heute vorwiegend auf retrospektive Analysen und prospektive Tierstudien mit einem oftmals nur kurzen Untersuchungszeitraum^{9,65}.

Definition

Okklusale Kräfte können zu einer Verletzung des Parodonts führen, wenn die reparative oder adaptive Kapazität des Zahnhalteapparates überschritten wird. Ein okklusales Trauma beeinträchtigt den Halteapparat ei-



Daniel Engler-Hamm
Dr. med. dent., M.Sc.

Frauenplatz 11
80331 München
E-Mail: engler@fachpraxis.de

Jobst Eggerath
Dr. med. dent., M.D.S.

Franz-Busbach-Straße 8
50374 Ertstadt

Michael Back
Dr. med. dent

Tal 13
80331 München

■ PARODONTOLOGIE

Evidenz des Okklusionstraumas in der Parodontologie heute

nes oder mehrerer Zähne, und die dadurch verursachte Läsion kann im Zusammenspiel mit einer Parodontitis oder in ihrer Abwesenheit auftreten².

Das Glossar parodontaler Begriffe definiert das okklusale Trauma wie folgt: „Verletzung als Folge okklusaler Krafteinwirkung, die zu Gewebsveränderungen innerhalb des parodontalen Halteapparates führt“³. Die American Academy of Periodontology (AAP) nimmt dann noch eine weitere Unterteilung in ein „primäres“ und ein „sekundäres“ okklusales Trauma vor. Das primäre okklusale Trauma ist definiert als eine Verletzung infolge okklusaler Krafteinwirkung auf einen Zahn oder auf Zähne mit normalem Halteapparat, welche zu Gewebsveränderungen führt. Hingegen wird das sekundäre okklusale Trauma als Verletzung infolge okklusaler Krafteinwirkung auf einen Zahn oder auf Zähne mit reduziertem Halteapparat definiert. Bei einem sekundären okklusalen Trauma können die traumatischen Folgen bei gleicher Krafteinwirkung höher sein, da durch den reduzierten Zahnhalteapparat der Widerstand verringert ist.

Geschichte

Während man in den ersten Publikationen zum Thema Okklusionstrauma davon ausging, dass exzessive okklusale Belastung ein Hauptfaktor für die Entstehung einer Parodontitis sei^{36,64}, wurde diese Hypothese später eindeutig entkräftet^{16,39,40,53-56}. Exzessive okklusale Belastung in Anwesenheit von Plaque führte zu einem Rückgang der Knochendichte und zur Lockerung der Zähne, aber es gab keinen Beweis dafür, dass okklusale Krafteinwirkung allein einen Attachmentverlust verursacht⁵⁶. In Anwesenheit von Plaque, gingivaler Entzündung und exzessiver okklusaler Krafteinwirkung zeigte sich allerdings ein tendenziell stärkerer Verlust an Knochendichte. Dieser mögliche Zusammenhang, dass exzessive okklusale Kräfte einen „kodemstruktiven Effekt“ bei vorhandenen gingivalen Entzündungen haben könnten und dadurch eventuell eine Parodontitis begünstigt wird, wurde zuvor von *Glickman* und *Smulow* als kodestruktiver Prozess beschrieben²³⁻²⁵.

Es stellte sich jedoch heraus, dass bei Wegnahme der exzessiven Belastung der Verlust an Knochendichte reversibel war. Heute lässt sich schlussfolgern, dass es keine Evidenz dafür gibt, dass okklusale Kräfte allein einen Attachmentverlust verursachen.

Mögliche klinische Relevanz des Okklusionstraumas

Erhöhte Zahnbeweglichkeit ist sicherlich das am häufigsten beobachtete Zeichen eines primären oder sekundären Okklusionstraumas¹¹. Die Folge der Konzentration von hohen Kräften innerhalb des Parodontalligaments kann ein erweiterter Parodontalspalt sein⁸. Bei vorhandenem Knochenverlust scheinen sich die Auswirkungen eines Okklusionstraumas zu verstärken (sekundäres Okklusionstrauma)^{2,67}. Je mehr Knochenverlust auftritt, desto größer ist der Stress auf den noch verbleibenden Knochen. Dabei wurde für den Knochenverlust ein kritischer Wert von 2,5 mm angegeben, ab dem sich der Stress für den Zahnhalteapparat deutlich zu erhöhen scheint¹⁹. Während die Kraftauswirkung an Zähnen mit intaktem Parodont im zervikalen Bereich lokalisiert ist, verlagert sie sich an Zähnen mit reduziertem Parodont in einen weiter apikal gelegenen Bereich⁵⁷ (Abb. 1a und b).

Diese Untersuchungen stützen die These von *Glickman* und *Smulow*²², dass bei vorhandener Entzündung Okklusionstraumata den Erkrankungsfortschritt verstärken. Klinisch wurde diese Hypothese durch zwei Studien untermauert, welche schlussfolgerten, dass Zähne mit nicht therapierten okklusalen Interferenzen im Vergleich zu solchen mit bereits behandelten okklusalen Interferenzen eine Verschlechterung ihrer klinischen Parameter zeigen^{11,30,33}. Woran liegt es aber, dass die Bewertungen, ob ein Okklusionstrauma die Progression einer Parodontitis begünstigt, sehr unterschiedlich ausfallen?

Es kann spekuliert werden, dass neben dem Entzündungsgrad und der Schwere des Traumas auch das Ausmaß an Knochenverlust ein Umstand ist, welcher das Konzept des Okklusionstraumas als kodestruktiver

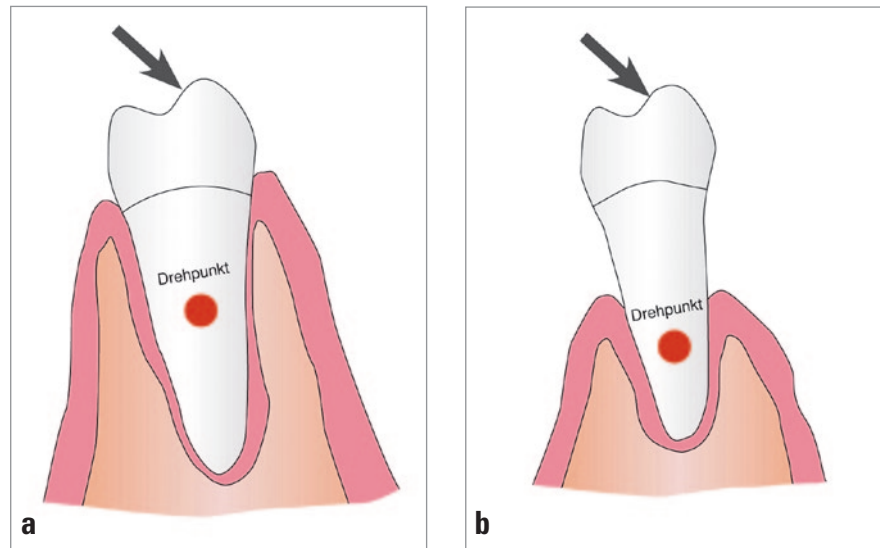


Abb. 1a und b Primäres und sekundäres Okklusionstrauma (modifiziert nach Hallmon und Harrel²⁸)

Faktor mitbestimmt³⁴. Zugleich muss wahrscheinlich der traumatische Reiz das individuelle Toleranzniveau überschreiten, um überhaupt eine parodontitisbegünstigende Wirkung auszuüben^{25,62,63}. Dies könnte ein Grund für die stark variierenden Forschungsergebnisse der letzten 50 Jahre sein. Eliminiert man einen der drei Faktoren Knochenverlust, Trauma und Entzündung im Versuch bzw. reduziert dessen Intensität oder Ausmaß, fällt es möglicherweise nicht mehr so leicht, eine Signifikanz des okklusalen Traumas als kodesruktiven Faktor darzustellen. Zusätzlich ist die lokale zelluläre Reaktion auf ein Okklusionstrauma sehr unterschiedlich⁴, und es besteht Grund zu der Annahme, dass die Art (Zug/Druck/Kombination) und das Ausmaß der Krafteinwirkung entweder eine pathologische Reaktion im Sinne eines Locus minoris resistentiae hervorrufen oder aber adaptiv von Seiten des Parodontalligaments gut kompensiert werden können.

Okklusionstrauma und Rezessionen

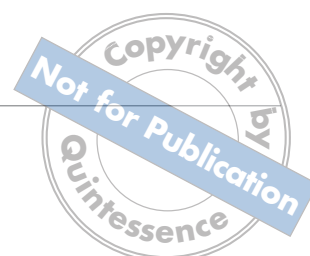Harrel und Nunn³² untersuchten, ob es einen Zusammenhang zwischen okklusalen Belastungen und der Breite der Gingiva gibt. Sie fanden heraus, dass es keine signifikante Beziehung zwischen okklusalen Überbelastungen und einer Veränderung der Gingivabreite

gibt, und folgerten daraus, dass kein Zusammenhang zwischen okklusalen Fehlbelastungen und Rezessionen besteht. Auf der anderen Seite wurden diverse Zahnhalsdefekte häufiger im Zusammenhang mit Rezessionen beobachtet⁵². Diese von vielen Klinikern geteilte Beobachtung könnte damit erklärt werden, dass Brüche im Zahnwurzelzement⁵⁰, degenerative parodontale Prozesse⁷¹ sowie eine bei erhöhter Vaskularität vorhandene stärkere Entzündungsreaktion⁴ – alles Prozesse, die bei okklusalen Traumata unter Umständen zu beobachten sind – in Kombination mit anderen kausalen Einflüssen (Konkrement, Zahnputztrauma etc.) Risikofaktoren für die Entstehung einer Rezession sein könnten.

Klinische Diagnostik

Da die Diagnose des Okklusionstraumas auf den histologischen Veränderungen des Zahnhalteapparates basiert⁶, diese aber klinisch nicht zu erkennen sind, werden stattdessen mit dem Okklusionstrauma assoziierte Befunde zum Stellen einer Diagnose herangezogen²⁸. Bei Verdacht auf ein okklusales Trauma sollten folgende klinische Befunde evaluiert werden:

- Attrition (Schliffacetten),
- erhöhte Zahnlockerung,
- pathologische Zahnmigration,



■ PARODONTOLOGIE

Evidenz des Okklusionstraumas in der Parodontologie heute

- Frühkontakte, insbesondere der Fremitus,
- nichtkariöse zervikale Läsionen (Noncarious Cervical Lesions, NCCL),
- Attachment- und Knochenverlust,
- Temporomandibular Disorders (TMD),
- Erweiterung des Parodontalspaltes,
- Perkussions- und Aufbissemphindlichkeit sowie
- okklusale Interferenzen.

Schliffacetten sind okklusale Zahnhartsubstanzverluste, die das erste Zeichen einer okklusalen Fehlbelastung darstellen und klinisch zumeist in Relation zum Alter des Patienten betrachtet werden. Sie können durch physiologische Abriebe bei Zahn-zu-Zahn-Kontakten (= Attritionen) oder durch Parafunktionen (Bruxismus, Pressen) entstehen²⁸. Schliffacetten lassen ätiopathogenetisch keine Schlussfolgerung hinsichtlich der aktuellen Intensität (Bruxismus, Pressen), der Länge des pathologischen Zeitintervalls und des Entstehungszeitpunktes zu, weshalb dieser Befund immer als Teil eines Gesamtbefundes erhoben werden muss²⁸.

Eine Zahnlockerung bzw. eine erhöhte Zahnmobilität kann Folge eines primären oder sekundären okklusalen Traumas sein. Okklusale Traumata treten zumeist im Zusammenhang mit okklusalen Interferenzen auf³¹. Da eine erhöhte Zahnmobilität mit einer schlechteren, auch langfristig anhaltend schlechten Pfeilerprognose assoziiert ist⁴⁷ und parodontal geschädigte, hypermobile Zähne ungünstiger auf eine Therapie reagieren als solche ohne Hypermobilität¹⁷, sollte der Kliniker diesem Befund besondere Aufmerksamkeit widmen⁵. Vor allem die parodontale Regeneration zeigt an gelockerten Zähnen signifikant schlechtere Ergebnisse^{29,67} (Tab. 1).

Tab. 1 Millers Einteilung der Zahnlockerung (Mobilitätsindex)⁴⁸

Grad	Beschreibung
1	Erstes Anzeichen einer Beweglichkeit größer als die Norm (physiologisch)
2	Zahnbeweglichkeit mit Auslenkung der Krone in alle Richtungen um 1 mm
3	Zähne, die in der Alveole gedreht oder intrudiert werden können

Eine pathologische Zahnmigration kann ätiopathogenetisch durch okklusale Interferenzen, Zahnstellungsanomalien, den Einfluss von Habits wie beispielsweise Zungendruck und von der Norm abweichende Wangen- und Lippenbewegungen sowie Bruxismus entstehen¹⁰. Zumeist kommt es allerdings zu einer pathologischen Zahnmigration durch ein sekundäres Okklusionstrauma¹⁰.

Fremitus ist ein Frühkontakt, der klinisch durch manuell fühlbare Zahnmobilität charakterisiert wird. Klinisch ist eine Evaluation von Frühkontakten und eines Fremitus immer Teil einer parodontalen Befunderhebung. Das Vorhandensein eines Fremitus wurde als Risikofaktor für erhöhte Sondierungstiefen beschrieben³³.

Eine komplexe Ätiologie weisen nichtkariöse zervikale Läsionen (NCCL) auf, die sowohl nahe als auch direkt an der Schmelz-Zement-Grenze lokalisiert sind^{26,38} (Abb. 2a und b). Faktoren wie Säureerosion, Zahnbeweglichkeit, Belastung, Abrasion durch die Zahnbürste, Korrosion, parodontale Faktoren (Rezession) oder auch multiple Kombinationen der genannten Faktoren können zu nichtkariösen zervikalen Läsionen führen⁴⁶. NCCL wurden im Zusammenhang mit Schliffacetten, Parafunktionen, höherem Alter sowie okklusalen Interferenzen insbesondere mit Frühkontakten und einer Gruppen- anstelle einer Eckzahnführung beschrieben^{28,45,46,58}. Biegebelastungen durch okklusalen Stress können zu Mikrofrakturen der kristallinen Struktur des Schmelzes sowie des Dentins führen und eine Abfraktion zur Folge haben^{28,46}.

Sicherlich führt ein okklusales Trauma ätiologisch nicht zu Knochen- und Attachmentverlust³⁵, aber auf der anderen Seite gibt es eine Vielzahl von Studien, die eine Assoziation von erhöhten Sondierungstiefen und einer okklusalen Fehlbelastung oder sogar einer schlechteren Einzelzahnprognose beschreiben^{12,30,31,33,51,73}. Temporomandibuläre bzw. myofunktionelle Fehlfunktionen umfassen die komplexe Materie der Funktionsdiagnostik und -therapie und können aufgrund des thematischen Umfangs nicht Teil dieser Publikation sein^{14,15}.

Die Erweiterung des Parodontalspaltes als Hinweis auf eine Parafunktion bleibt oft unbeachtet. Es konnte gezeigt werden, dass in Abhängigkeit von der Wurzelanatomie oder dem Röntgenstrahl die Variabilität des

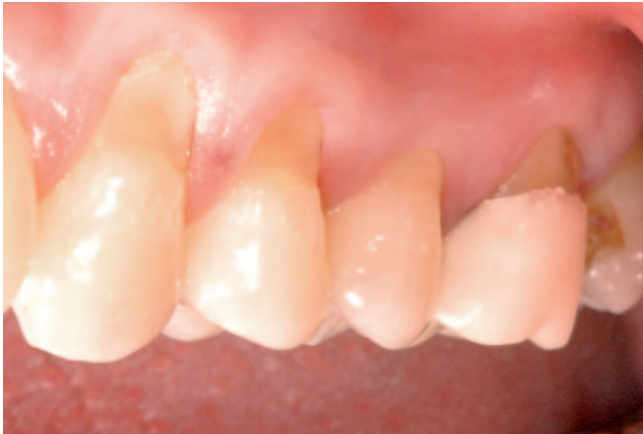

Abb. 2a Multiple nichtkariöse zervikale Läsionen (Abrasionen)

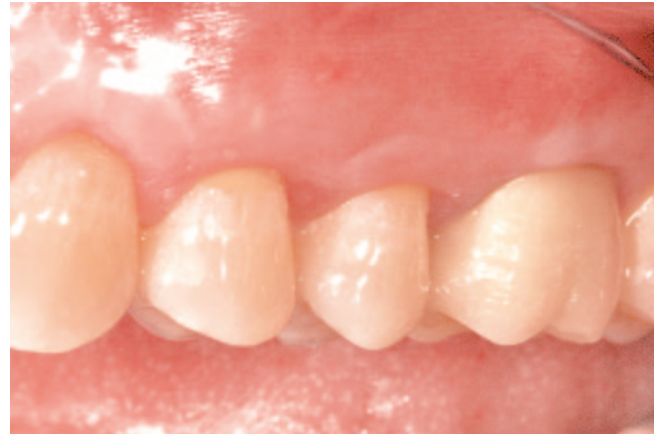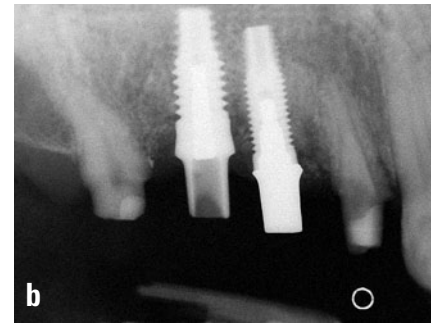


Abb. 2b Nach Therapie der nichtkariösen zervikalen Läsionen mittels Rezessionsdeckung und Krone 26

Abb. 3a Erweiterter Parodontalspalt Zahn 14, keine Furkationsbeteiligung, Sondierungstiefe 2 bis 3 mm

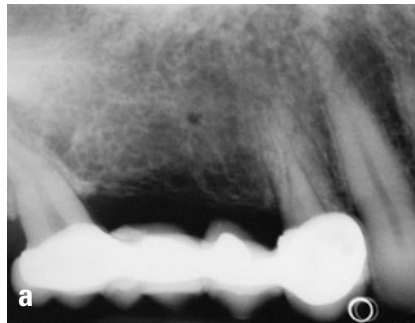

Abb. 3b Pfeilervermehrung zur Entlastung des Zahnes 14



gleichen Parodontalspaltes hinsichtlich der röntgenologisch sichtbaren Breite sehr hoch und damit eine zuverlässige Diagnostik schwierig ist⁷⁰. Dennoch gehört die radiologische Beurteilung der Breite des Parodontalspaltes zur Befunderhebung (Abb. 3a und b).

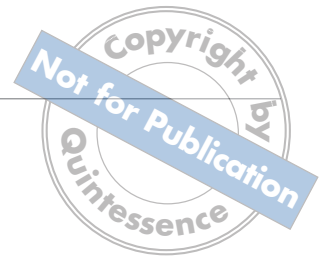Perkussions- und Aufbissempfindlichkeit müssen als Folgen eines okklusalen Traumas in Betracht gezogen werden⁶⁰. Im histologischen Bild zeigen sich Veränderungen im Desmodont⁶⁶, die zu einer Unterversorgung und einer Entzündung im apikalen Bereich der Zähne führen können. Die Folge können nervale Reizungen wie auch Pulpitiden sein, die unter Umständen mit einer Aufbiss- und Perkussionsempfindlichkeit einhergehen^{37,61,68}.

Okklusale Interferenzen müssen ausgemacht und bei Bedarf therapiert werden^{14,15,28,32}. Eine Interferenz führt zu einer Deflektion und/oder einer Überbelastung. Dabei muss hervorgehoben werden, dass nicht

jede Interferenz therapiebedürftig ist und dass sich die Definition der Zentrik und damit das Konzept eines störkontaktfreien Übergangs von der habituellen zur zentrischen Okklusion („freedom in centric“) seit den frühen Therapieempfehlungen^{13,21} geändert hat⁵⁹. Folgende relevante Befunde gilt es in einer parodontalen Standarddiagnostik zu erheben:

- Frühkontakte/Fremitus in habitueller und/oder zentrischer Okklusion,
- posteriore Kontakte bei Protrusionsbewegungen,
- Balancekontakte (insbesondere posteriore) und
- Störkontakte beim Übergang von der Zentrik (centric relation = CR) zur habituellen Interkuspitation (centric occlusion = CO) sowie die Distanz zwischen CR und CO.

Ähnlich dem Rauchen, dem Geschlecht oder der Mundhygiene wurden okklusale Interferenzen als Risikofakto-



ren für fortschreitenden Attachmentverlust, erhöhte Sondierungstiefen und eine schlechtere Einzelzahnprognose beschrieben^{30,31,33}, so dass sie abhängig vom Schweregrad und vom Gesamtbefund therapiert werden sollten. Auch konnte gezeigt werden, dass Zähne, die im Rahmen einer Parodontaltherapie okklusal adjustiert wurden, gegenüber nicht adjustierten Zähnen signifikant mehr klinisches Attachment gewannen¹².

Therapie

Wenn eine Kombination aus einem okklusalen Trauma und einer marginalen Parodontitis vorliegt, hat die Therapie der Entzündung bzw. Infektion immer Vorrang^{49,69}. Die Behandlung eines Okklusionstraumas kann sehr vielfältig sein. Grundsätzlich sind die Beschaffenheit und der Grad der Zerstörung des Parodonts von elementarer Bedeutung. Die Beseitigung der Einflussfaktoren und die Stabilisierung der geschädigten Regionen bilden gemeinsam den Ansatz für die Therapie. Folglich sollte der Kliniker bei jeder parodontalen Befunderhebung die statische und die dynamische Okklusion einbeziehen, um zu verhindern, dass sich die klinischen Parameter und die Prognose von Zähnen verschlechtern^{30,31,34}. Da die Auswirkungen eines okklusalen Traumas nicht linear sind, sondern mit zunehmendem Knochenabbau ebenfalls zunehmen bzw. sich von zervikal nach apikal verlagern, ist eine okklusale Diagnostik und ggf. Therapie bei Patienten mit fortgeschrittenem Knochenabbau vielleicht noch wichtiger als bei solchen mit geringem Attachmentverlust²⁸. Ein mögliches okklusales Trauma wird durch exzessive Kräfte bei Zahn-zu-Zahn-Kontakten verursacht. Die Reduktion dieser Kräfte auf ein für den Attachmentapparat verträgliches Maß ist das Ziel.

Die Abgewöhnung von Habits kann eine pathologische Migration zum Stillstand bringen und zu einer Reduktion der Lockerung von pathologisch hypermobilen Zähnen führen^{10,18,28,44}. Ein therapiebedürftiges okklusales Trauma lässt sich durch selektives Einschleifen, kieferorthopädische Maßnahmen, Schienung und Neuanfertigung von mangelhaften Restaurationen behandeln. Diese Schritte können ebenfalls bei vorhande-

ner Aufbiss- und Perkussionsempfindlichkeit, immanenten Frühkontakten bzw. Interferenzen, pathologischer Zahnlockerung und -migration sowie zur Therapie eines erweiterten Parodontalspalt indiziert sein. Wann welche Therapie notwendig ist, ergibt sich aus dem Gesamtbefund, wobei die Frage auf der Grundlage heutiger Evidenz nicht eindeutig beantwortet werden kann.

Eine okklusale Therapie sollte eine gleichmäßige und stabile Okklusion zum Ziel haben, bei der die Kaukräfte in habitueller Schlussbisslage gleichmäßig auf alle Zähne verteilt werden⁶⁰. Dabei sollte im Idealfall der Unterkiefer vor dem Schlussbiss posterior nicht abgleiten⁶⁰. Zudem empfiehlt es sich, darauf zu achten, dass keine große Distanz oder zumindest kein Störkontakt zwischen der habituellen und der zentrischen Okklusion vorhanden ist⁷. Auch sollte eine Therapie oder Rehabilitation eine Front-Eckzahn-Führung ohne Kontakte auf der Balanceseite (insbesondere posterior) bei Laterotrusionsbewegung anstreben^{11,13,28}. Eine Front-Eckzahn-Führung mit posteriorer Disklusion reduziert die Aktivität und die Kaukraft der Muskulatur bei Schubbewegungen auf die bei Vor- und Seitwärtsbewegung führenden Zähne^{42,43,72}.

Ein weiteres Ziel einer optimalen Okklusion wurde als „envelope of function“ beschrieben. Während der Kaubewegung schwingt der Unterkiefer nicht nur zur Seite, sondern bei der Schließbewegung auch ca. 0,37 mm in Richtung Zentrik nach vorne. Diese Bewegungsfreiheit des „envelope of function“ hängt maßgeblich vom Overjet bzw. vom Winkel, wie Oberkiefer- und Unterkieferfrontzähne zueinander stehen, sowie von der palatinalen Konizität der Frontzähne ab. Eine dysfunktionale Freiheit bei Kau- und Schließbewegungen kann zu Interferenzen bei Schließbewegungen, zur Entstehung von parafunktionalen Habits, zum Gefühl eines „zu hohen“ oder auch „gesperrten“ Bisses sowie zur Ausdünnung der bukkalen Inzisalflächen im Unterkiefer und der palatinalen Inzisalflächen im Oberkiefer führen. Außerdem hat dies unter Umständen einen Fremitus, einen erweiterten Parodontalspalt, Hypermobilität oder Frakturen zur Folge^{13,41} (Abb. 4a und b).

Abb. 4a und b Gestörter „envelope of function“ führt zu einem Okklusionstrauma mit Zahnelongation und Sondierungstiefen von 6 bis 9 mm. Kodestruktiver Prozess?

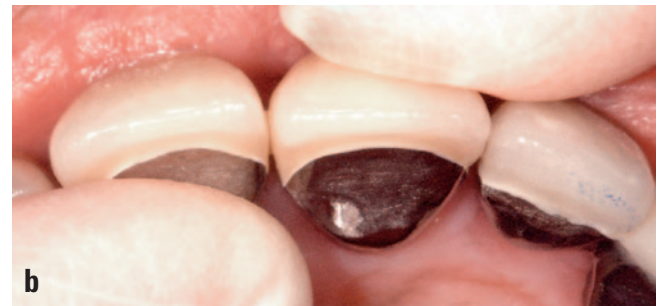
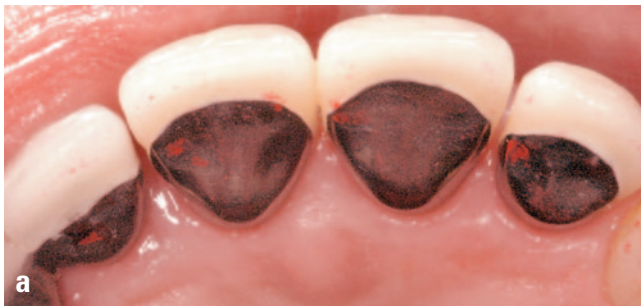
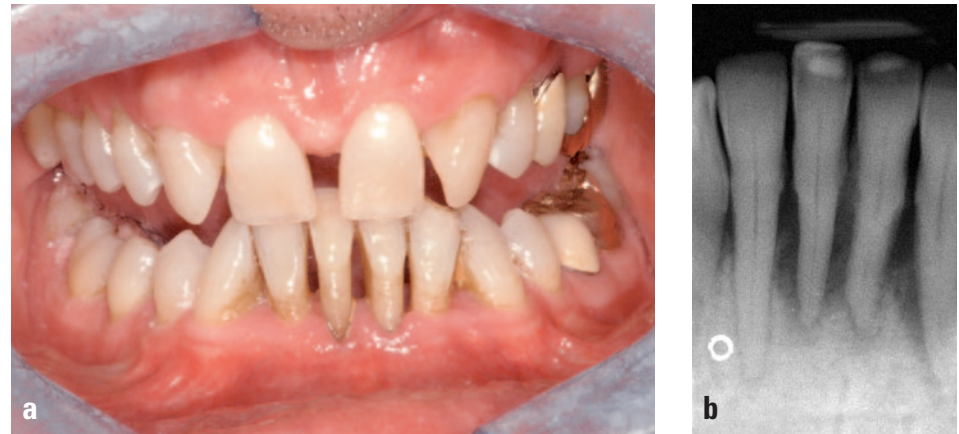Abb. 5a und b Frühkontakte (Fremitus) an den Zähnen 11 und 21 mit sichtbar erhöhter Zahnmobilität

Zu den okklusalen Interferenzen, von denen man heute glaubt, dass sie die „therapiebedürftigsten“ sind, werden Fremitus-Frühkontakte (Abb. 5a und b) und posteriore Balanceseitenkontakte gezählt^{14,15}. Die Abstützung der Kaukräfte und deren Verteilung auf einen größeren Bereich kann zur Schonung geschädigter Parodontien über die Schienung gewährleistet werden. Eine notwendige Pfeilervermehrung zur Unterstützung der maximalen Abstützung ist oft durch prothetische Versorgungen zu erreichen. Die Implantologie stellt in diesem Bereich eine schonende Variante dar, um die Hartsubstanz benachbarter Zähne zu schützen und verloren gegangene Stützzonen zu rehabilitieren (Abb. 5b).

Beim Vorliegen eines sekundären Okklusionstraumas oder auch nur bei fortgeschrittenem Knochenverlust, aber adaptierter statischer und dynamischer Okklusion kann eine Schienung der Zähne indiziert sein. Es gibt derzeit drei gängige Schienungsmöglichkeiten, die sich in der Länge der Tragedauer unterscheiden:

1. die temporäre Schienung,
2. die semipermanente Schienung und
3. die permanente Schienung.

Die Schienen können sowohl extrakoronar als auch intrakoronar befestigt werden⁴⁹. Die intrakoronale Schienung weist gegenüber der extrakoronalen aufgrund des geringeren Zeitaufwandes durch bessere Eingliederung, Ausarbeitung und Hygienefähigkeit Vorteile auf^{49,69}. Die Compliance des Patienten hinsichtlich optimaler Mundhygiene und adäquaten Recalls ist eine der wichtigsten Voraussetzungen für einen Therapieerfolg solcher Schienungen. Muskuläre Hyperaktivitäten, die mitunter durch psychische Belastungen ausgelöst werden, lassen sich ebenfalls mittels Aufbisssschiene sowie psychologischer und physiotherapeutischer Unterstützung therapieren^{49,69}. Ähnlich komplex und nicht Teil dieser Publikation ist die Behandlung diverser orofazialer Neuro-, Arthro- und Myopathien^{14,15}.



Nichtkariöse zervikale Läsionen können mit Hilfe von Kompositversorgungen in Kombination mit die Sensibilität des Zahnhalses senkenden Mitteln sowie durch eine Rezessionsdeckung therapiert werden^{1,27} (vgl. Abb. 2a und b). Bei größeren NCCL-Defekten ist unter Umständen auch die Anfertigung eines Veneers oder einer Krone indiziert.

Schlussfolgerung

Okklusale Interferenzen und Traumata führen nicht zwangsläufig zu einer Verschlechterung klinischer Parameter, aber sie können insbesondere bei vorhandener

Parodontitis als Risikofaktoren für eine Verschlechterung von mit dem Okklusionstrauma und der Parodontitis assoziierten Befunden angesehen werden. Entsprechend gehört zu einer parodontalen Standarddiagnostik eine Befunderhebung der statischen und dynamischen Okklusion, um eine Therapienotwendigkeit feststellen zu können. Von wissenschaftlicher Seite sollten tierexperimentelle Studien auf den Weg gebracht werden, in denen die Zusammenhänge zwischen geringem und stark fortgeschrittenem Attachmentverlust sowie den Einflussfaktoren Entzündungs- und Infektionsausmaß und Intensität des Traumas untersucht werden.

Literatur

- Allegri MA, Landi L, Zucchelli G. Non-cariou cervical lesions associated with multiple gingival recessions in the maxillary arch. A restorative-periodontal effort for esthetic success. A 12-month case report. *Eur J Esthet Dent* 2010;5:10-27.
- American Academy of Periodontology (AAP). Parameter on occlusal traumatism in patients with chronic periodontitis. *J Periodontol* 2000;71:873-875.
- American Academy of Periodontology (AAP). Glossary of periodontal terms. 4. ed. Chicago: AAP, 2001.
- Anastasi G, Cordasco G, Matarese G et al. An immunohistochemical, histological, and electron-microscopic study of the human periodontal ligament during orthodontic treatment. *Int J Mol Med* 2008;21:545-554.
- Anderegg CR, Metzler DG. Tooth mobility revisited. *J Periodontol* 2001;72:963-967.
- Armitage GC. Development of a classification system for periodontal diseases and conditions. *Ann Periodontol* 1999;4:1-6.
- Barker DK. Occlusal interferences and temporomandibular dysfunction. *Gen Dent* 2004;52:56-61; quiz 62.
- Biancu S, Ericsson I, Lindhe J. Periodontal ligament tissue reactions to trauma and gingival inflammation. An experimental study in the beagle dog. *J Clin Periodontol* 1995;22:772-779.
- Box H. Experimental traumatogenic occlusion in sheep. *Oral Health* 1935; 29:9-15.
- Brunsvold MA. Pathologic tooth migration. *J Periodontol* 2005;76:859-866.
- Burgett FG. Trauma from occlusion. *Periodontal concerns*. *Dent Clin North Am* 1995;39:301-311.
- Burgett FG, Ramfjord SP, Nissle RR, Morrison EC, Charbeneau TD, Caffesse RG. A randomized trial of occlusal adjustment in the treatment of periodontitis patients. *J Clin Periodontol* 1992;19:381-387.
- Dawson P (ed). Evaluation, diagnosis and treatment of occlusal problems. 2. ed. St. Louis: Mosby, 1989.
- De Boever JA, Carlsson GE, Klineberg IJ. Need for occlusal therapy and prosthodontic treatment in the management of temporomandibular disorders. Part I. Occlusal interferences and occlusal adjustment. *J Oral Rehabil* 2000;27:367-379.
- De Boever JA, Carlsson GE, Klineberg IJ. Need for occlusal therapy and prosthodontic treatment in the management of temporomandibular disorders. Part II. Tooth loss and prosthodontic treatment. *J Oral Rehabil* 2000;27:647-659.
- Ericsson I, Lindhe J. Effect of longstanding jiggling on experimental marginal periodontitis in the beagle dog. *J Clin Periodontol* 1982;9:497-503.
- Fleszar TJ, Knowles JW, Morrison EC, Burgett FG, Nissle RR, Ramfjord SP. Tooth mobility and periodontal therapy. *J Clin Periodontol* 1980;7:495-505.
- Gaument PE, Brunsvold MI, McMahan CA. Spontaneous repositioning of pathologically migrated teeth. *J Periodontol* 1999;70: 1177-1184.
- Geramy A, Faghihi S. Secondary trauma from occlusion: three-dimensional analysis using the finite element method. *Quintessence Int* 2004;35:835-843.
- Gher ME. Non-surgical pocket therapy: dental occlusion. *Ann Periodontol* 1996;1:567-580.
- Glickman I (ed). *Clinical periodontology*. 3. ed. Philadelphia: Saunders, 1964.
- Glickman I, Smulow JB. Alterations in the pathway of gingival inflammation into the underlying tissue induced by excessive occlusal forces. *J Periodontol* 1962;33:7-13.
- Glickman I, Smulow JB. Effect of excessive occlusal forces upon the pathway of gingival inflammation in humans. *J Periodontol* 1965;36:141-147.
- Glickman I, Smulow JB. Further observations on the effects of trauma from occlusion in humans. *J Periodontol* 1967;38:280-293.
- Glickman I, Smulow JB. The combined effects of inflammation and trauma from occlusion in periodontitis. *Int Dent J* 1969; 19:393-407.
- Grippe JO, Simring M. Dental 'erosion' revisited. *J Am Dent Assoc* 1995;126: 619-620, 623-614, 627-630.
- Günay H, Lührs A-K. Konservative Therapie parodontaler Rezessionen mit Zahnhartsubstanzdefekten mittels zahnfleischfarbener Kompomere – klinisches Vorgehen. *Dtsch Zahnärztl Z* 2006;61:586-593.
- Hallmon WW, Harrel SK. Occlusal analysis, diagnosis and management in the practice of periodontics. *Periodontol* 2000 2004; 34:151-164.
- Harrel SK. Occlusal forces as a risk factor for periodontal disease. *Periodontol* 2000 2003;32:111-117.
- Harrel SK, Nunn ME. The effect of occlusal discrepancies on periodontitis. II. Relationship of occlusal treatment to the progression of periodontal disease. *J Periodontol* 2001;72:495-505.
- Harrel SK, Nunn ME. Longitudinal comparison of the periodontal status of patients with moderate to severe periodontal disease receiving no treatment, non-surgical treatment, and surgical treatment utilizing individual sites for analysis. *J Periodontol* 2001;72:1509-1519.



32. Harrel SK, Nunn ME. The effect of occlusal discrepancies on gingival width. *J Periodontol* 2004;75:98-105.
33. Harrel SK, Nunn ME. The association of occlusal contacts with the presence of increased periodontal probing depth. *J Clin Periodontol* 2009;36:1035-1042.
34. Harrel SK, Nunn ME, Hallmon WW. Is there an association between occlusion and periodontal destruction?: Yes – occlusal forces can contribute to periodontal destruction. *J Am Dent Assoc* 2006;137:1380, 1382, 1384 passim.
35. Jin LJ, Cao CF. Clinical diagnosis of trauma from occlusion and its relation with severity of periodontitis. *J Clin Periodontol* 1992;19:92-97.
36. Karolyi M. Beobachtungen über Pyorrhoea alveolaris. *Österr-Ung Vierteljahrschr Zahnheilkd* 1901;17:279-283.
37. Kvinnsland S, Kristiansen AB, Kvinnsland I, Heyeraas KJ. Effect of experimental traumatic occlusion on periodontal and pulpal blood flow. *Acta Odontol Scand* 1992;50:211-219.
38. Levitch LC, Bader JD, Shugars DA, Heymann HO. Non-carious cervical lesions. *J Dent* 1994;22:195-207.
39. Lindhe J, Ericsson I. The influence of trauma from occlusion on reduced but healthy periodontal tissues in dogs. *J Clin Periodontol* 1976;3:110-122.
40. Lindhe J, Svanberg G. Influence of trauma from occlusion on progression of experimental periodontitis in the beagle dog. *J Clin Periodontol* 1974;1:3-14.
41. Lundeen H, Gibbs C. The function of teeth: The physiology of mandibular function related to occlusal form and esthetics. Gainesville: L and G Publishers, 2005:30.
42. Manns A, Chan C, Miralles R. Influence of group function and canine guidance on electromyographic activity of elevator muscles. *J Prosthet Dent* 1987;57:494-501.
43. Manns A, Miralles R, Valdivia J, Bull R. Influence of variation in anteroposterior occlusal contacts on electromyographic activity. *J Prosthet Dent* 1989;61:617-623.
44. Manor A, Kaffe I, Littner MM. „Spontaneous“ repositioning of migrated teeth following periodontal surgery. *J Clin Periodontol* 1984;11:540-545.
45. Marion LR, Bayne SC, Shugars DA et al. Effects of occlusion type and wear on cervical lesion frequency. *J Dent Res* 1997;76:309.
46. Mayhew RB, Jessee SA, Martin RE. Association of occlusal, periodontal, and dietary factors with the presence of non-carious cervical dental lesions. *Am J Dent* 1998;11:29-32.
47. McGuire MK. Prognosis vs outcome: predicting tooth survival. *Compend Contin Educ Dent* 2000;21:217-220, 222, 224 passim; quiz 230.
48. Miller S. Textbook of periodontia (oral medicine). 2. ed. Philadelphia: The Blackiston Co, 1943:103.
49. Mosedale RF. Current indications and methods of periodontal splinting. *Dent Update* 2007;34:168-170, 173-174, 176-178 passim.
50. Noma N, Kakigawa H, Kozono Y, Yokota M. Cementum crack formation by repeated loading in vitro. *J Periodontol* 2007;78:764-769.
51. Nunn ME, Harrel SK. The effect of occlusal discrepancies on periodontitis. I. Relationship of initial occlusal discrepancies to initial clinical parameters. *J Periodontol* 2001;72:485-494.
52. Piotrowski BT, Gillette WB, Hancock EB. Examining the prevalence and characteristics of abfractionlike cervical lesions in a population of U.S. veterans. *J Am Dent Assoc* 2001;132:1694-1701; quiz 1726-1697.
53. Polson AM. Trauma and progression of marginal periodontitis in squirrel monkeys. II. Co-destructive factors of periodontitis and mechanically-produced injury. *J Periodontal Res* 1974;9:108-113.
54. Polson AM, Kennedy JE, Zander HA. Trauma and progression of marginal periodontitis in squirrel monkeys. I. Co-destructive factors of periodontitis and thermally-produced injury. *J Periodontal Res* 1974;9:100-107.
55. Polson AM, Meitner SW, Zander HA. Trauma and progression of marginal periodontitis in squirrel monkeys. III. Adaptation of interproximal alveolar bone to repetitive injury. *J Periodontal Res* 1976;11:279-289.
56. Polson AM, Meitner SW, Zander HA. Trauma and progression of marginal periodontitis in squirrel monkeys. IV. Reversibility of bone loss due to trauma alone and trauma superimposed upon periodontitis. *J Periodontal Res* 1976;11:290-298.
57. Reddy MK, Vandana KL. Three-dimensional finite element analysis of stress in the periodontium. *J Int Acad Periodontol* 2005;7:102-107.
58. Rees JS. A review of the biomechanics of abfraction. *Eur J Prosthodont Restor Dent* 2000;8:139-144.
59. Rinchuse DJ, Kandasamy S. Centric relation: a historical and contemporary orthodontic perspective. *J Am Dent Assoc* 2006;137:494-501.
60. Ruiz JL. The three golden rules occlusion. *Dent Today* 2010;29:92-93.
61. Shi Y, Wang J, Cao C. [The effect of artificial traumatic occlusion on the pulp and periodontium in rat molars]. *Zhonghua Kou Qiang Yi Xue Za Zhi* 1997;32:212-214.
62. Stahl S. The responses of the periodontium to combined gingival inflammation and occluso-functional stresses in four human surgical specimens. *Periodontics* 1968;6:14-22.
63. Stillman P. The management of pyorrhoea. *Dent Cosmos* 1917;59:405-414.
64. Stillman P. What is traumatic occlusion and how can it be diagnosed and corrected. *J Am Dent Assoc* 1926;12:1330-1338.
65. Stones HH. An experimental investigation into the association of traumatic occlusion with periodontal disease: (Section of Odontology). *Proc R Soc Med* 1938;31:479-495.
66. Svanberg G, Lindhe J. Vascular reactions in the periodontal ligament incident to trauma from occlusion. *J Clin Periodontol* 1974;1:58-69.
67. Svanberg GK, King GJ, Gibbs CH. Occlusal considerations in periodontology. *Periodontol* 2000 1995;9:106-117.
68. Torisu H. [Changes of periodontal vasculature and alveolar bone on the occlusal trauma]. *Kanagawa Shigaku* 1989;24:358-383.
69. Tunkel J, Kim S-Y, Klaiber B. Okklusale Therapie und Schienung. Teil 2: Schienungsmöglichkeiten im parodontal geschädigten Gebiss. *Parodontologie* 2001;12:23-34.
70. Van der Linden LW, van Aken J. The periodontal ligament in the roentgenogram. *J Periodontol* 1970;41:243-248.
71. Wang HL, Burgett FG, Shyr Y, Ramfjord S. The influence of molar furcation involvement and mobility on future clinical periodontal attachment loss. *J Periodontol* 1994;65:25-29.
72. Williamson EH, Lundquist DO. Anterior guidance: its effect on electromyographic activity of the temporal and masseter muscles. *J Prosthet Dent* 1983;49:816-823.
73. Yuodelis RA, Mann WV Jr. The prevalence and possible role of nonworking contacts in periodontal disease. *Periodontics* 1965;3:219-223.